

INMOVILIZACIÓN QUÍMICA, EVALUACIÓN HEMATOLÓGICA Y COPROPARASITOLOGÍA DE *Leopardus colocolo* EN KHASTOR-POTOSÍ, BOLIVIA

CHEMICAL IMMOBILIZATION AND HEMATOLOGY AND ENDOPARASITOLOGIC EVALUATION OF *LEOPARDUS COLOCOLO* IN KHASTOR, POTOSÍ, BOLIVIA

L. Fabián Beltrán S.^{1,2}, Rodolfo Nallar G.¹, Ma. Lilian Villalba M.³, Eliseo Delgado E.⁴ y Mauricio Berna M.⁴

RESUMEN

En mayo de 2005 y abril de 2006, en la región de Khastor, Potosí, Bolivia, se realizó la captura y recaptura de un ejemplar hembra de gato de las pampas (*Leopardus colocolo*) a quien se le colocó un radiocollar. Se probó la eficacia de un protocolo de inmovilización química para maniobras, evaluación clínica y colecta de muestras biológicas para estudios de laboratorio. Se utilizó una combinación de clorhidrato de ketamina (KH) + clorhidrato de medetomidina (MH), y este último se antagonizó con atipamezole (AH). En el 2005 se empleó 4.38 mg/kg de KH + 0.04 mg/kg de MH, requiriendo 2 dosis sucesivas de 1.75 mg/kg de KH. En el 2006 se empleó 5.0 mg/kg de KH + 0.05 mg/kg de MH. El MH se antagonizó con 0.22 y 0.25 mg/kg de AH en el 2005 y 2006, respectivamente. El tiempo de inducción e inmovilización química en ambas campañas fue similar pero el tiempo de recuperación anestésica en 2006 fue menor que en 2005. La evaluación clínica indicó aparente buen estado de salud y físico. Los hemogramas presentaron valores dentro de los rangos normales para felinos domésticos. Se halló huevos de *Toxascaris leonina* y *Uncynaria* sp.

Palabras clave: *Leopardus colocolo*, anestesia e inmovilización, hematología, coproparasitología, Bolivia

ABSTRACT

In May 2005 and April 2006, in the region of Khastor, Potosi, Bolivia, a female pampas cat (*Leopardus colocolo*) was captured. The efficacy of a protocol for chemical immobilization for animal handling, clinical evaluation and collection of biological samples was evaluated. It was used ketamine hydrochloride (KH) + medetomidine hydrochloride (MH), and antagonized the latter with atipamezole (AH). In 2005 were administered 4.38 mg/kg of KH + 0.04 mg/kg of MH, requiring 2 successive doses of 1.76 mg/kg of KH. In 2006 were administered 5.0 mg/kg of KH + 0.05 mg/kg of MH. MH was antagonized with

¹ Wildlife Conservation Society, Programa de Conservación del Gran Paisaje Madidi, Field Veterinary Program. Casilla 3-35181, La Paz, Bolivia

² E-mail: fabeltrans@yahoo.com

³ Alianza Gato Andino, Colección Boliviana de Fauna, La Paz, Bolivia

⁴ Reserva Nacional de Fauna Andina Eduardo Avaroa, Potosí, Bolivia

0.22 and 0.25 mg/kg of AH in 2005 and 2006 respectively. The induction time and chemical immobilization in both campaigns were very similar but the recovery time from anesthesia in 2006 was shorter than in 2005. The clinical evaluation indicated adequate health and physical status. The hemograms showed values within the normal range for domestic felines. Eggs of *Toxascaris leonina* and *Uncynaria* sp. were found.

Key words: *Leopardus colocolo*, anesthesia and immobilization, hematology, coproparasitology, Bolivia

INTRODUCCIÓN

El gato de las pampas o de pajonal *Leopardus colocolo* (Molina 1782), es un felino silvestre pequeño de amplia distribución geográfica, encontrándose en Ecuador, Perú, Bolivia, Chile, Argentina y la región sureste de Brasil, Paraguay y Uruguay, desde los 00° 30' S hasta los 51° S (García-Perea, 1994). Ocupa una variedad de hábitats, como pastizales de altura, praderas cálidas de altitud moderada, bosques secos y húmedos, y sabanas de tierras bajas. Se caracteriza por la presencia de dos o tres bandas oscuras en las patas anteriores pero la coloración del manto varía según su hábitat (García-Perea, 1994; Nowell y Jackson, 1996; Sánchez-Soto, 2007). En la región altiplánica y alto andina tiene una coloración rojiza o amarillenta, con manchas más oscuras dispuestas a ambos lados de su cuerpo, aparentando líneas oblicuas u horizontales y presenta en la espalda pelos largos oscuros a manera de crin. Por su apariencia, es frecuentemente confundido con el gato andino (*Leopardus jacobita* Cornalia 1865) en aquellas zonas donde ambas especies son simpátricas.

A pesar de su amplia distribución, el gato de las pampas es uno de los felinos menos conocidos del continente. Su estado de conservación es de "Casi amenazada" según la Unión Internacional para la Conservación de la Naturaleza (www.iucnredlist.org); sin embargo, pobla-

ciones de algunas zonas parecen estar seriamente amenazadas (Cossíos *et al.*, 2007). Se encuentra en el apéndice II de CITES (<http://www.cites.org>).

No se dispone de información específica sobre protocolos de inmovilización química, valores hematológicos y estudios coproparasitológicos en esta especie felina. Existen estudios donde se realizaron capturas con trampas jaula y anestesia en otras especies de pequeños felinos silvestres de América. Para la inmovilización química de kodkod *Leopardus guigna* (Molina 1782), ocelotes *Leopardus pardalis* (Linnaeus 1758) y lince *Linx rufus* (Schreber 1777), se han usado combinaciones de clorhidrato de ketamina (KH) y clorhidrato de xilacina (XH) en Chile y USA (Acosta-Jamett *et al.*, datos no publicados; Beltrán y Tewes, 1995); clorhidrato de tiletamina (TH) y clorhidrato de zolazepam (ZH) en ocelotes de Texas (Shindle y Tewes, 2000); KH y medetomidina (MH) revirtiendo esta última con el antagonista específico Atipamezole (AH) en gatos monteses (*Leopardus geoffroyi* d'Orbigny & Gervais 1844) y ocelotes de Argentina y Bolivia (Fiorello *et al.*, 2004a; Uhart *et al.*, 2005; R. Nallar, Bolivia, datos no publicados).

Investigaciones recientes sobre sanidad y epidemiología de endoparásitos gastrointestinales en felinos silvestres de vida libre y en cautiverio fueron reportados en base a huevos de helmintos y ooquistes de coccidias (Figueiroa *et al.*, 2001; Fiorello *et al.*, 2004b;

Beldomenico *et al.*, 2005; Tantaleán y Michaud, 2005) y necropsias para taxonomía de helmintos (Pence *et al.*, 2003; Beldomenico *et al.*, 2005; Foster *et al.*, 2006).

El objetivo de este trabajo fue probar por vez primera, la eficacia de un protocolo de inmovilización química para maniobras y obtención de muestras biológicas aprovechando la captura y recaptura de un ejemplar de gato de las pampas (*Leopardus colocolo*) para el colocado y posterior retiro de un radio collar en la región de Khastor (sur de Potosí, Bolivia). Asimismo, se reporta los resultados hematológicos y parasitológicos obtenidos en este animal.

MATERIALES Y MÉTODOS

Área de Captura y Recaptura

El área de investigación se localiza en la región de Khastor, al sur del departamento de Potosí. El 9 de mayo de 2005 se realizó la captura de un ejemplar de gato de las pampas *Leopardus colocolo* (19K 0698551 – UTM 7533998; altitud: 4,722 m) y el 26 de abril de 2006 se realizó la recaptura del ejemplar con radio collar (19K 0700644 – UTM 7534140; altitud: 4,810 m) (Fig. 1).

Metodología de Captura y Recaptura

En las semanas previas se hizo un rastreo de señales como huellas, letrinas, cuevas utilizadas en roquedales, además del uso de cámaras trampa, para establecer su presencia en la zona. En la segunda campaña se empleó, además, radio seguimiento. Luego, se instaló trampas jaula plegables de 42 x 15 x 20" (#209.5) (Tomahawk Live Trap Co., USA) cebadas cada 1-2 días con carnada muerta, sin activarlas durante el pre-trampeo. Cuando el equipo veterinario ingresó a la zona, las trampas jaula fueron activadas con revisiones cada 12 horas. En la campaña de 2005, el animal cayó al día siguiente, mientras que en la campaña de 2006 cayó dos días después. En ambas ocasiones, las trampas se cubrie-

ron con una tela para tranquilizar al animal y evitar auto-laceraciones (Uhart *et al.*, 2005).

La evaluación médica antes de la inducción anestésica consistió en evaluar tiempo de ayuno (<8, 8-24, 24-48, >48 h) considerando el tiempo aproximado que permaneció la gata dentro la trampa jaula; actividad (calmo, activo, excitado) y actitud (deprimida, alerta, agresiva, miedo) (registro MedArks: ISIS, 12101 Johnny Cake Rd., Apple Valley, MN 55124, USA).

Inmovilización Manual y Química

La gata fue inmovilizada físicamente dentro de la trampa jaula con tubos PVC formando paredes falsas y luego con una tabla de madera y mango central a modo de pared hasta tenerla contra la parte posterior de la trampa jaula.

La inmovilización química se realizó con una combinación de anestesia disociativa KH (Ketaset®, 100 mg/ml) y el sedante-relajante muscular MH (Domitor®, 20 mg/ml) (Fiorello *et al.*, 2004a). El peso corporal se estimó en 4 kg. En el periodo de inducción anestésica, se aplicó pomada oftálmica (Puralube®) como lubricante ocular y se cubrió los ojos con tela. Además, se le aplicó oxitetraciclina (10 mg/kg por vía IM) para prevenir infecciones por depresión inmunológica por estrés de captura. Al finalizar, se administró el antagonista alfa 2 adrenérgico AH (Antisedan®, 5 mg/ml) (Fiorello *et al.*, 2004a).

Revisión Clínica y Toma de Muestras

Se realizó una evaluación clínica, y se determinó la temperatura corporal, frecuencias cardíaca y respiratoria, estado físico, condición corporal (registro MedArks: ISIS, 12101 Johnny Cake Rd., Apple Valley, MN 55124, USA) (Günther *et al.*, 1979; Marull y Uhart, 2003).

En la campaña de 2005 se obtuvo una muestra fecal fresca recogida de la jaula que fue conservada en formol al 10%, así como




Figura 1. Mapa de localización de capturas de *L. colocolo*, señalando los sitios de captura y re-captura en campañas de los años 2005 y 2006

sangre por venipunción yugular en tubo con anticoagulante EDTA. En la campaña de 2006 se obtuvo una muestra de sangre por punción de la vena safena (Ueno y Gutierrez, 1983; Marull y Uhart, 2003).

Hematología y Análisis Coprológico

Se prepararon frotices sanguíneos y se fijaron con metanol 100% durante 5 minutos para su posterior tinción con Wright-Giemsa (Dip Quick Stain®) y recuento diferencial (Marull y Uhart, 2003; Fiorello *et al.*, 2004a). El hematocrito se determinó a través de la técnica de microhematocrito. El recuento general de eritrocitos y leucocitos se realizó con el sistema Unopette (Unopette®) con hemocitómetro Neubauer. Las proteínas totales se determinaron con un refractómetro expresando el resultado en g/dl (Marull y Uhart, 2003; Fiorello *et al.*, 2004). En la interpretación de los valores hemáticos y la morfología eritrocitaria y leucocitaria, se utilizaron los criterios descritos por Kraft y Schillinger (1998) y Rebar *et al.* (2005). El análisis de laborato-

rio se realizó en campo y posteriormente en la ciudad de La Paz, Bolivia.

Para el análisis coproparasitológico se utilizó el método de flotación de Willis con solución sobresaturada de cloruro de sodio y el de sedimentación modificada de Niah (Ueno y Gutierrez, 1983), en el Laboratorio de Investigación y Diagnóstico Veterinario (LIDIVET) en la ciudad de Santa Cruz de la Sierra, Bolivia.

RESULTADOS Y DISCUSIÓN

El examen clínico en ambas capturas mostró un buen estado general de salud y físico, sin estar en periodo de celo o preñez y con las glándulas mamarias involucionadas. En la primera campaña (2005), las constantes fisiológicas se mantuvieron estables al monitoreo (Frecuencia cardiaca: 70-60/min; Frecuencia respiratoria: 40-60/min) mientras que en la segunda campaña (2006) se observó inicialmente un incremento de la frecuencia cardiaca (124/min) y respiratoria (57/min) probablemente por el estrés de captura; pero a medida que la inducción química producía el efecto esperado los valores se fueron

estabilizando.

La inducción completa desde la aplicación de la combinación KH + MH en las campañas de 2005 y 2006 fueron de 9 y 12 minutos, respectivamente. En la primera campaña se empleó una menor dosis de KH combinada con MH, de modo que se requirió dos dosis adicionales de KH para lograr una inducción completa (Cuadro 1). En la segunda campaña se aplicó una dosis mayor de KH y MH de modo que no requirió dosis de refuerzo (Cuadro 2). Esta combinación anestésica ha sido utilizada con éxito en Argentina para gatos monteses con dosis de 5.78 mg/kg de KH y 0.95 mg/kg de MH (Uhart *et al.*, 2005); en Bolivia para ocelotes y gatos monteses con dosis de 5.8 y 5.3 mg/kg de KH, y 0.06 y 0.08 mg/kg de MH, respectivamente (Fiorello *et al.*, 2004a) y para ocelotes con dosis de 4.5 mg/kg de KH y 0.045 mg/kg de MH (Nallar, datos no publicados).

El tiempo de anestesia hasta la aplicación del antagonista AH fue de 01:05 a 01:09 horas en los dos casos y el tiempo de recuperación desde la aplicación del antagonista AH para anular el efecto de MH fue de 30 y 23 minutos en la campaña de 2005 y 2006, respectivamente. Esto demuestra que la mayor pero única dosis de KH y MH usada durante la recaptura permitió una recuperación más rápida. Uhart *et al.* (2005) obtuvieron la recuperación de la anestesia en gatos monteses con AH en dosis de 0.5 mg/kg a los 30 min, mientras que Nallar (datos no publicados) observó la recuperación de ocelotes a los 10.4 min, considerando que este último requirió menor cantidad de KH y MH. Por otro lado, en Bolivia, Fiorello *et al.* (2004a) utilizaron dosis promedio de 0.30 mg/kg y 0.38 mg/kg para ocelotes y gatos monteses, respectivamente. En ambas campañas, el animal fue liberado de la trampa sin inconvenientes encontrando la salida por cuenta propia.

Los valores de hematocrito, recuento de eritrocitos y leucocitos (total y diferencial) (Cuadro 3) estaban dentro los rangos normales para felinos domésticos (Kraft y Schillinger, 1998). Asimismo, el hematocrito

fue similar al de gatos monteses en Bolivia (Fiorello *et al.*, 2004a) y en Argentina (Uhart *et al.*, 2005), mientras que fueron superiores al de ocelotes y yaguarundí (*Puma yaguarundi* Lacépède 1809) (Fiorello *et al.*, 2004a). Asimismo, los valores de proteínas totales (Cuadro 3) estaban dentro los rangos normales para felinos domésticos (Kraft y Schillinger, 1998), mientras que inferiores en relación a ocelotes, gatos monteses y un yaguarundí registrados por Fiorello *et al.* (2004a) y gatos monteses registrados por Uhart *et al.* (2005).

El recuento de eritrocitos fue inferior en relación a un yaguarundí y gatos monteses registrados por Fiorello *et al.* (2004a) y Uhart *et al.* (2005), respectivamente. En ambos años se observó acantocis leve, debido al manipuleo de la muestra y por tanto no tiene significación patológica (Kraft y Schillinger, 1998; Rebar *et al.*, 2005). Asimismo, el recuento fue inferior en relación a ocelotes, gatos monteses y un yaguarundí registrados por Fiorello *et al.* (2004a) y superiores a los registrados por Uhart *et al.* (2005) en gatos monteses. El conjunto de resultados hematológicos encontrados en ambas campañas puede ser considerado normal al encontrarse en aparente buen estado general de salud y físico.

En el análisis parasitológico se identificaron dos géneros de la clase Nematoda. El primero fue *Toxascaris leonina* (v. Linstow 1902) (tamaño del huevo: 83.3 x 75.0 µm) hallado en poca cantidad. Este es un nemátodo propio de felinos y caninos silvestres con distribución cosmopolita y de ciclo evolutivo directo, localizándose en el lumen del intestino delgado de estos carnívoros. El segundo fue un huevo de la Superfamilia Ancylostomatoidea (Chabaud 1965), *Uncynaria* sp. (Tamaño del huevo: 83.3 x 43.3 µm), que es un endoparásito de caninos y felinos silvestres y domésticos con distribución mundial y de ciclo evolutivo directo, que se localiza en el lumen del intestino delgado, donde los adultos son hematófagos (Soulsby, 1987; Masi *et al.*, 1990; Figueiroa *et al.*, 2001)

Cuadro 1. Protocolo de inmovilización usado en *L. colocolo* durante la campaña de captura del año 2005

Droga	Cantidad (mg/kg)	Ruta	Hora	Nivel de éxito	Sedación	Efecto (min)
Ketamina + Medetomidina	4.38 0.04	i.m. i.m.	09:39	Completo	Suave	4
Ketamina	1.75	i.m.	09:43	Parcial	Suave	2
Ketamina	1.75	i.m.	09:48	Completo	Profunda	3
Atipamezole	0.22	i.m.	10:48	Completo	Ninguna	30

Cuadro 2. Protocolo de inmovilización usado en *L. colocolo* durante la campaña de re-captura del año 2006

Droga	Cantidad (mg/kg)	Ruta	Hora	Nivel de éxito	Sedación	Efecto (min)
Ketamina + Medetomidina	5.0 0.05	i.m. i.m.	10:14	Completo	Profunda	12
Atipamezole	0.25	i.m.	11:19	Completo	Ninguna	23

Cuadro 3. Resultados del análisis hematológico de *L. colocolo* capturada y re-capturada en campañas de los años 2005 y 2006

Año	Hematocrito (%)	Proteínas totales (g/dl)	Eritrocitos ($10^6 \times \mu\text{l}$)	Leucocitos ($10^3 \times \mu\text{l}$)	Recuento diferencial de leucocitos (%) ¹					
					B	E	NB	NS	L	M
2005	49.0	6.6	6.8	8.0	0	3	0	75	21	1
2006	46.6	6.8	-	8.8	1	3	0	77	16	3

¹ B = Basófilos, E = Eosinófilos, NB = Neutrófilos en banda, NS = Neutrófilos segmentados, L = Linfocitos, M = Monocitos

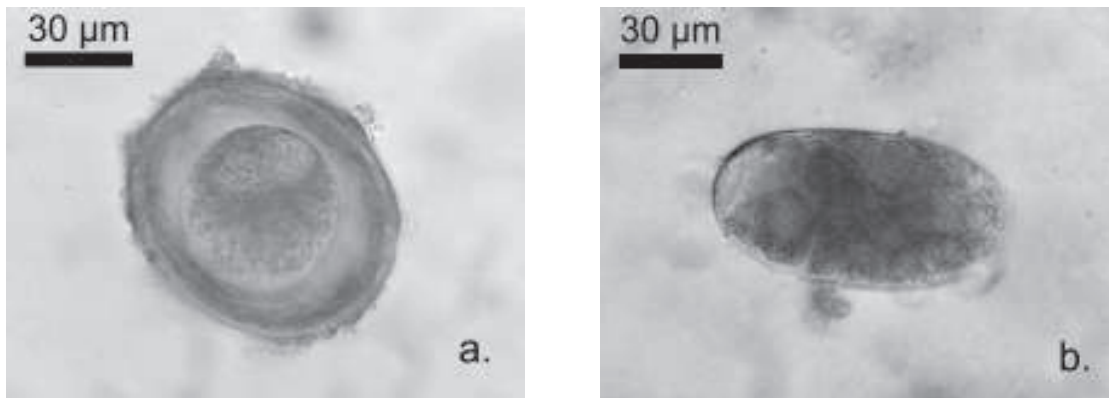


Figura 2. Huevos de endoparásitos hallados en heces de *L. colocolo* capturado en la zona de Khastor, Potosí, Bolivia (2005). a) *Toxascaris leonina* y b) *Uncynaria* sp

(Fig. 2).

Se ha documentado que la capacidad migratoria y abandono de madrigueras de las especies silvestres puede estar estrechamente relacionada a los altos índices parasitarios como estrategia evasiva a los mismos (Suzan-Azpiri *et al.*, 2000). Considerando que los escasos hallazgos de formas parasitarias podrían deberse a este comportamiento natural y al encontrarse esta ejemplar clínicamente en aparente buen estado general de salud y físico, se considera que posiblemente presentó parasitismo o simbiosis co-evolutiva con los endoparásitos registrados.

Agradecimientos

Colección Boliviana de Fauna, Reserva Nacional de Fauna Andina "Eduardo Avaroa", Alianza Gato Andino, Wildlife Conservation Network (USA), Wildlife Conservation Research Unit (UK), Field Veterinary Program de la Wildlife Conservation Society y Gordon and Betty Moore Foundation. El Servicio Nacional de Áreas Protegidas y la Dirección General de Biodiversidad y Medio Ambiente otorgaron los permisos y autoriza-

ciones de capturas.

CONCLUSIONES

- Esta es la primera captura realizada para *L. colocolo* en Bolivia.
- El método de rastreo, armado y captura con trampas jaula resultaron exitosos para *L. colocolo*.
- El protocolo de inmovilización con las modificaciones efectuadas en la re-captura logró el plano anestésico deseado.

LITERATURA CITADA

1. **Beldomenico PM, Kinsella JM, Uhart MM, Gutierrez GL, Pereira J, Ferreyra H, Marull C. 2005.** Helminths of geoffroy's cat, *Oncifelis geoffroyi* (Carnivora, felidae) from the monte desert, central Argentina. *Acta Parasitol* 50(3): 263-266.

2. **Beltrán JF, Tewes ME. 1995.** Immobilization of ocelots and bob cats with ketamine hydrochloride and xilazine hydrochloride. *J Wildlife Dis* 31(1): 43-48.
3. **Cossíos ED, Madrid A, Condori JL, Fajardo U. 2007.** Update on the distribution of the Andean cat *Oreailurus jacobita* and the pampas cat *Lynchailurus colocolo* in Peru. *Endangered Species Res* 3: 313-320.
4. **Figueiroa M, de Oliveira JB, de Brito Cavalcanti MD, de Oliveira RA, Sobrinho AE. 2001.** Perfil copro-parasitológico de mamíferos silvestres en cautiverio en el Estado de Pernambuco, Brasil. *Parasitol Dia* 25: 3-4.
5. **Fiorello CV, Deem SL, Noss AJ, Maffei L, Poppenga RH, Dubovi EJ, Dierenfeld ES. 2004a.** Health evaluation of small canids and felids in a tropical dry forest of Bolivia: Hematology, serum biochemistry, vitamins, minerals and toxicology. In: Fiorello CV. *Disease ecology of wild and domestic carnivores in Bolivia*. Doctoral Thesis. USA: Columbia University. 79-113 p.
6. **Fiorello CV, Wade SE, Maffei L, Robbins RG. 2004b.** Parasite fauna of free-ranging small canids and felids in the bolivian Chaco. In: Fiorello CV. *Disease ecology of wild and domestic carnivores in Bolivia*. Doctoral Thesis. USA: Columbia University. 134-150 p.
7. **Foster GW, Cunningham MW, Kinsella JM, McLaughlin G, Forrester DJ. 2006.** Gastrointestinal helminths of free-ranging Florida panthers (*Puma concolor coryi*) and the efficacy of the current anthelmintic treatment protocol. *J Wildlife Dis* 42(2): 402-406.
8. **García-Perea R. 1994.** *The Pampas Cat Group (Genus Lynchailurus Severtzov, 1858)* (Carnivora: Felidae), a systematic and biogeographic review. *American Museum Novitates*. N° 3096. 35 p.
9. **Günther M, Fahr P, Lachmann G, Wujanz G, Schulz J, Furl M. 1979.** *Diagnóstico clínico veterinario (Con atención especial a la anestesiología)*. España: Acribia. 256 p.
10. **Kraft H, Schillinger D. 1998.** *Métodos de laboratorio clínico en medicina veterinaria de mamíferos domésticos*. España: Acribia. 295 p.
11. **Marull C, Uhart M. 2003.** *Manual: colección y manejo de muestras para diagnóstico (mamíferos, aves, reptiles y anfibios). Curso taller sobre medicina veterinaria de vida silvestre y su papel en la conservación de la biodiversidad*. Wildlife Conservation Society – The New York Community Trust. Santa Cruz, Bolivia.
12. **Masi R, Enríquez J, Rebollo C, Maciel S, Rodríguez A, Jiménez T. 1990.** *Nematodes de los vertebrados del Paraguay y otros parásitos del Nuevo Mundo*. Paraguay: EFACIM. Universidad Nacional de Asunción. 689 p.
13. **Nowell K, Jackson P. 1996.** *Status survey and conservation action plan*. Wild Cats. IUCN/SSC Cat Specialist Group. 382 p.
14. **Pence DB, Tewes ME, Laack LL. 2003.** Helminths of the ocelot from southern Texas. *J Wildlife Dis* 39(3): 683-689.
15. **Rebar AH, McWilliams PS, Feldman BF, Metzger FL, Pollock RV, Roche J. 2005.** *A guide to hematology in dogs and cats*. International Veterinary Information Service, Ithaca NY [Internet]. Available in: <http://www.ivis.org>
16. **Sanchez-Soto S. 2007.** Nuevo registro de *Oncifelis colocolo* (Felidae) para el Pantanal de Brasil. *Nota científica. Rev Mex Biodiver* 78: 211-212.
17. **Shindle DB, Tewes ME. 2000.** Immobilization of wild ocelots with tiletamine and zolazepam in southern Texas. *J Wildlife Dis* 36 (3): 546-550.
18. **Soulsby EJ. 1987.** *Parasitología y enfermedades parasitarias de los animales domésticos*. México: Interamericana.

- 823 p.
19. **Suzan-Azpiri G, Galindo F, Ceballos G 2000.** La importancia del estudio de enfermedades en la conservación de fauna silvestre. *Vet Mex* 31(3): 223-230.
 20. **Tantaleán M, Michaud C. 2005.** Huéspedes definitivos de *Spirometra mansonoides* (Cestoda, Diphyllobotriidae) en el Perú. *Rev Per Biol* 12(1): 153-157.
 21. **Ueno H, Gutierrez VC. 1983.** Manual para diagnóstico das helmintosos de ruminantes. Brasil: Faculdade de Medicina Veterinaria, Universidade Federal do Rio Grande do Sul Porto Alegre. JICA. 176 p.
 22. **Uhart M, Pereira J, Ferreyra H, Marull C, Beldoménico P, Fracassi N, Aprile G, Mcaloose D. 2005.** Health assessment of Geoffroyis' cats (*Oncifelis geoffroyi*) in Argentina. In: Wildlife Dis Assoc, International Conference. Cairns, Queensland, Australia. 135 p.